

Caso clínico

Hiperandrogenismo por tumor de Leydig do ovário produtor de testosterona



Carla Nunes*, Joana Barros, Alexandra Henriques, Ana Luísa Ribeirinho e Alexandre V. Lourenço

Departamento/Clinica Universitária de Obstetrícia e Ginecologia, Hospital Universitário de Santa Maria, Lisboa, Portugal

INFORMAÇÃO SOBRE O ARTIGO

Historial do artigo:

Recebido a 31 de março de 2014

Aceite a 8 de julho de 2014

On-line a 16 de dezembro de 2014

Palavras-chave:

Hiperandrogenismo

Menopausa

Tumor do ovário

R E S U M O

Os tumores de células de Leydig do ovário são tumores benignos raros, frequentemente associados a quadros de virilização nas mulheres pós-menopausa. Pertencem ao grupo dos tumores secretores de androgénios, que representam menos de 0,5% de todos os tumores do ovário.

Apresentamos o caso de uma mulher de 75 anos, com um quadro de alopecia e voz grave, com cerca de 2 anos de evolução e agravamento progressivo. Os níveis de testosterona livre estavam elevados e a ecografia endovaginal revelou um tumor sólido do ovário esquerdo. Colocou-se a hipótese diagnóstica de tumor do ovário produtor de androgénios, pelo que se realizou uma anexectomia laparoscópica. Os resultados histológicos revelaram um tumor de Leydig do ovário esquerdo. Após a cirurgia a doente apresentou uma melhoria significativa dos sinais e sintomas de virilização, bem como uma normalização dos valores de testosterona livre.

Os tumores do ovário produtores de androgénios representam um desafio diagnóstico e terapêutico. Apesar de raros, é importante relembrar que devem ser considerados no diagnóstico diferencial do hiperandrogenismo severo.

© 2014 Sociedade Portuguesa de Endocrinologia, Diabetes e Metabolismo. Publicado por Elsevier España, S.L.U. Todos os direitos reservados.

Hyperandrogenism due to a testosterone-secreting Ovarian Leydig cell tumor

A B S T R A C T

Leydig cell tumors of the ovary are rare benign neoplasms, frequently associated with symptoms of virilization, in postmenopausal patients. They belong to the group of androgen-secreting tumors, which account for less than 0.5% of all ovarian tumors.

We present the case of a 75-year-old woman with a two years history of gradual alopecia and deepening of voice. Laboratory tests showed elevated levels of free testosterone and a transvaginal ultrasonography disclosed a solid left ovarian tumor. An ovarian source of androgens was suspected and a bilateral laparoscopic adnexectomy was performed. Histological results revealed a left ovarian Leydig cell tumor. After surgery, the patient showed significant regression of clinical signs and symptoms.

Androgen-secreting ovarian tumors represent a diagnostic and therapeutic challenge. Although rare, it is important to remember that they have to be considered in the differential diagnosis of severe hyperandrogenism.

© 2014 Sociedade Portuguesa de Endocrinologia, Diabetes e Metabolismo. Published by Elsevier España, S.L.U. All rights reserved.

Keywords:

Hyperandrogenism

Menopause

Ovarian tumor

Introdução

Os tumores de células de Leydig do ovário são tumores benignos raros^{1,2}. Pertencem ao grupo dos tumores secretores de androgénios, que representam menos de 0,5% de todos os tumores do ovário^{3,4}.

* Autor para correspondência.

Correio eletrónico: carlasfnunes@hotmail.com (C. Nunes).

Estes tumores, embora possam surgir em qualquer idade, ocorrem na maioria dos casos após a menopausa e são habitualmente benignos, unilaterais e de pequenas dimensões^{5,6}.

São tumores funcionantes que produzem testosterona, provocando hiperandrogenismo e consequente virilização. O quadro clínico traduz-se por aparecimento de alopecia do tipo masculino, hirsutismo, clitoromegália e voz grave, em consequência do aumento dos níveis de testosterona livre⁵.

Perante a suspeita clínica de tumor produtor de androgénios deve ser solicitada uma ecografia pélvica para despiste de tumor do ovário⁵. Se a ecografia não for completamente esclarecedora deverá proceder-se à realização de ressonância magnética pélvica e das glândulas suprarrenais, dado que podem também desenvolver-se tumores produtores de androgénios a nível das glândulas suprarrenais^{5,6}.

Os autores descrevem o caso de uma doente com um tumor de células de Leydig do ovário produtor de testosterona, com o intuito de enfatizar a importância de suspeitar desta entidade nosológica perante um caso de hiperandrogenismo grave.

Descrição de caso

Mulher de 75 anos, múltipara, com menopausa espontânea aos 50 anos e com antecedentes pessoais de mastectomia esquerda por carcinoma ductal invasivo, hipertensão arterial, dislipidemia e varizes dos membros inferiores; sem outros antecedentes pessoais ou familiares relevantes. Apresentou-se com um quadro de alopecia e voz grave, com cerca de 2 anos de evolução e agravamento progressivo.

A anamnese e o exame físico não revelaram qualquer achado significativo, para além de alopecia e da alteração na voz.

Analicamente, os níveis de testosterona livre estavam elevados (16,3 ng/mL). Os doseamentos de sulfato de dehidroepiandrosterona, androstenediona, 17-hidroxiprogesterona e hormonas tiroideias mostraram resultados dentro da normalidade.

A ecografia endovaginal revelou um tumor sólido do ovário esquerdo, muito vascularizado, com 16 x 15 mm e contornos regulares (fig. 1). A ressonância magnética abdomino-pélvica, da qual a doente era portadora e que foi realizada 6 meses antes, não revelou qualquer alteração, nomeadamente massas abdominais ou pélvicas.

Colocou-se a hipótese diagnóstica de tumor do ovário produtor de androgénios, pelo que se realizou uma anexectomia laparoscópica. Macroscopicamente o ovário esquerdo era globoso, com

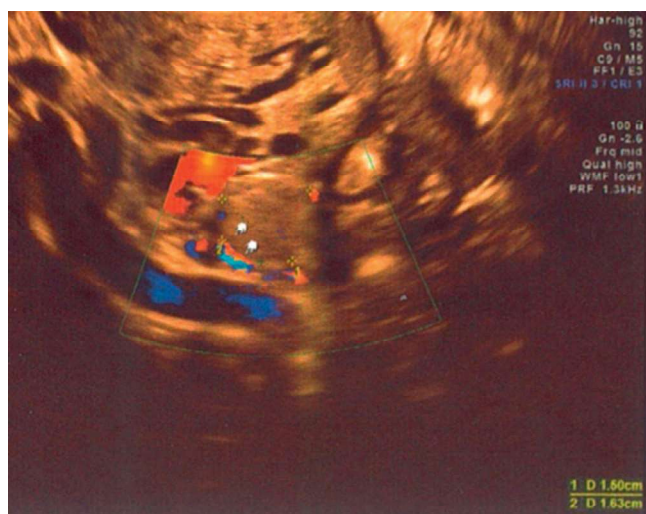


Figura 1. Tumor do ovário esquerdo diagnosticado por ecografia endovaginal.

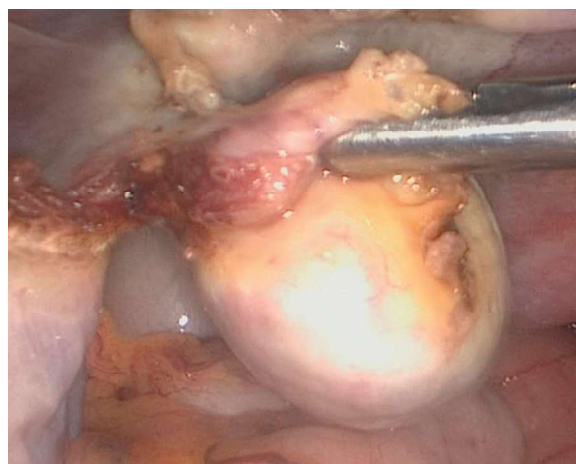


Figura 2. Imagem intra-operatória do ovário esquerdo com tumor de Leydig.

volume aumentado para o grupo etário e de superfície regular; não se identificaram outros achados cirúrgicos relevantes (fig. 2).

Os resultados histológicos revelaram um tumor de Leydig do ovário esquerdo, com cristais de Reinke, sem sinais de malignidade. O estudo imuno-histoquímico mostrou positividade para inibina, calretinina e vimentina.

Após a cirurgia verificou-se uma melhoria significativa dos sinais e sintomas de virilização, bem como uma normalização dos níveis de testosterona livre.

Comentário

Os tumores do ovário associados a hiperandrogenismo incluem os tumores de células de Leydig, luteomas do estroma e tumores de células produtoras de esteroides não específicos^{3,7}. Como já referido, os tumores produtores de androgénios podem ter também origem nas glândulas suprarrenais, embora estes sejam ainda mais raros^{5,6}.

Perante uma doente que apresente um quadro de virilização (alopecia, hirsutismo, acne, alteração da voz, atrofia mamária, clitoromegália) com aparecimento recente e agravamento progressivo, é importante ter um elevado índice de suspeição, procedendo a uma avaliação clínica, laboratorial e imagiológica sistematizada, de forma a excluir a existência de tumores produtores de androgénios.

Nos tumores do ovário produtores de androgénios os níveis séricos de testosterona estão aumentados, com níveis séricos de sulfato de dehidroepiandrosterona, androstenediona e 17-hidroxiprogesterona dentro da normalidade ou apenas ligeiramente aumentados. Os níveis de sulfato de dehidroepiandrosterona permitem distinguir tumores produtores de androgénios com origem no ovário dos que têm origem na glândula suprarrenal, uma vez que estes valores se encontram aumentados quando a origem é suprarrenal⁸.

O diagnóstico imagiológico de tumores produtores de androgénios pode ser difícil por apresentarem pequenas dimensões^{5,6}.

A ecografia endovaginal é o exame de eleição para a deteção e caracterização de tumores do ovário, com eventual complemento por tomografia axial computadorizada ou ressonância magnética abdomino-pélvica⁸. É importante ter a noção de que um resultado imagiológico negativo não exclui a presença de uma massa tumoral produtora de androgénios⁵, pois o exame imagiológico pode ter sido realizado numa fase em que o tumor era de reduzidas dimensões e com uma limitada expressão imagiológica, como se acredita que aconteceu no presente caso, em relação à ressonância magnética realizada 6 meses antes.

A avaliação analítica e a ressonância magnética realizadas no presente caso também não demonstraram evidências de que a produção de androgénios pudesse provir da suprarrenal.

Os tumores de Leydig do ovário são tumores raros e habitualmente benignos^{1,2}. Histologicamente caracterizam-se pela presença de células com citoplasma abundante, eosinofílico ou vacuolizado, com cristais de Reinke⁵. Os tumores com cristais de Reinke são quase invariavelmente benignos⁵. A positividade para inibina, calretinina e vimentina são características deste tipo de tumores, apoiando o diagnóstico diferencial.

O tratamento é cirúrgico. A cirurgia conservadora, com anexoectomia unilateral, é o tratamento de escolha quando a doente pretende preservar a fertilidade^{5,9}. No caso de tumores bilaterais ou em mulheres na pós-menopausa deverá optar-se por anexoectomia bilateral, que constitui a abordagem de primeira linha¹⁰. No presente caso, após o tratamento cirúrgico houve regressão completa dos sintomas, evidenciando-se uma clara relação entre a massa e a produção de androgénios pela mesma.

Nalguns casos os tumores do ovário produtores de androgénios respondem à administração de hormona agonista libertadora de gonadotrofinas, o que se pode revelar importante em doentes com elevado risco cirúrgico^{11,12}.

Concluindo, os tumores do ovário produtores de androgénios representam um desafio diagnóstico e terapêutico. Apesar de raros, é importante lembrar que devem ser considerados no diagnóstico diferencial do hiperandrogenismo severo.

Responsabilidades éticas

Proteção de pessoas e animais. Os autores declaram que para esta investigação não se realizaram experiências em seres humanos e/ou animais.

Confidencialidade dos dados. Os autores declaram ter seguido os protocolos do seu centro de trabalho acerca da publicação dos dados de pacientes.

Direito à privacidade e consentimento escrito. Os autores declaram ter recebido consentimento escrito dos pacientes e/ou sujeitos

mencionados no artigo. O autor para correspondência deve estar na posse deste documento.

Conflitos de interesse

Os autores declaram não haver conflito de interesses.

Agradecimentos

Prof. Dr. Carlos Calhaz Jorge pela colaboração na revisão final deste artigo.

Referências

- Hofland M, Cosyns S, de Sutter P, Bourgain C, Velkeniers B. Leydig cell hyperplasia and Leydig cell tumour in postmenopausal women: Report of two cases. *Gynecol Endocrinol.* 2013;29:213–5.
- Sanz OA, Martinez PR, Guarch RT, Goñi MJ, Alcazar JL. Bilateral Leydig cell tumour of the ovary: A rare cause of virilization in postmenopausal patient. *Maturitas.* 2007;57:214–6.
- Yetkin DO, Demirsoy ET, Kadioglu P. Pure leydig cell tumour of the ovary in a post-menopausal patient with severe hyperandrogenism and erythrocytosis. *Gynecol Endocrinol.* 2011;27:237–40.
- Lantsch T, Stoerer S, Lawrenz K, Buchmann J, Strauss HG, Koelbl H. Sertoli-Leydig cell tumor. *Arch Gynecol Obstet.* 2001;264:206–8.
- Marcelino M, Nobre M, Conceição J, Lopes L, Vilar H, Martins MF, et al. Um caso raro de hiperandrogenismo – tumor ovárico bilateral de células de Leydig. *Acta Med Port.* 2010;23:113–8.
- Saraceno G, Barresi V, Trimarchi F, Cannavo S. Occult Leydig cell tumour and androgen-receptor positive breast cancer in a woman with severe hyperandrogenism. *J Ovarian Res.* 2013;6:43–6.
- Stephens JW, Katz JR, McDermott N, MacLean AB, Bouloux PM. An unusual steroid-producing ovarian tumour: Case report. *Hum Reprod.* 2002;17:1468–71.
- Nardo LG, Ray DW, Laing I, Williams C, McVey RJ, Seif MW. Ovarian Leydig cell tumor in a peri-menopausal woman with severe hyperandrogenism and virilization. *Gynecol Endocrinol.* 2005;21:238–41.
- Aminimoghaddam S, Ebrahimi AS, Hashemi F. A rare ovarian tumor, leydig stromal cell tumor, presenting with virilization: A case report. *Med J Islam Repub Iran.* 2012;26:185–8.
- Zafrakas M, Venizelos ID, Theodoridis TD, Zepiridis L, Agorastos T, Bontis JN. Virilizing ovarian hilus (Leydig) cell tumor with concurrent contralateral hilus cell hyperplasia: A rare diagnosis. *Eur J Gynaecol Oncol.* 2009;30:338–40.
- Faria AM, Perez RV, Marcondes JA, Freire DS, Blasbalg R, Soares J, et al. A premenopausal woman with virilization secondary to an ovarian Leydig cell tumor. *Nat Rev Endocrinol.* 2011;7:240–5.
- Bancos I, Prawius H. Leydig cell tumor of the ovary in a postmenopausal woman presenting with virilization. *The Endocrinologist.* 2008;18:146–9.