

Feocromocitoma: uma causa rara de choque e falência multiorgânica

M. Rui², N. Rosa², A. Pidal², M. Resende², A.P. Fernandes², A. Agapito¹, F. Fonseca¹, L. Mourão²

¹ Serviço de Endocrinologia – Hospital Curry Cabral, Lisboa

² Unidade de Cuidados Intensivos – Hospital Curry Cabral, Lisboa

RESUMO

As manifestações clássicas do feocromocitoma incluem hipertensão arterial, cefaleias, palpitações, tremor e diaforese. Formas raras de apresentação podem mimetizar outras patologias e dificultar o diagnóstico.

Os autores (AA) apresentam o caso de uma jovem de 26 anos que recorreu ao serviço de Urgência por tosse, dispneia e diaforese com cinco dias de evolução, com rápida progressão para choque. Transferida para a Unidade de Cuidados Intensivos (UCI), onde desenvolveu falência multi-orgãos, a TAC toraco-abdominal revelou volumosa massa supra-renal direita, que os exames complementares confirmaram ser feocromocitoma.

A doente sofreu uma forma grave de cardiomiopatia, que regrediu completamente em termos clínicos e ecocardiográficos alguns meses após a adrenalectomia.

O estudo genético de feocromocitoma veio a revelar Doença de von Hippel – Lindau.

Os AA tecem algumas considerações sobre a fisiopatologia da crise multissistémica do feocromocitoma e a necessidade do rastreio genético desta entidade.

PALAVRAS-CHAVE

Feocromocitoma; Falência multiorgânica; Doença de von Hippel-Lindau.

ABSTRACT

The usual manifestations of pheochromocytoma include hypertension, headaches, palpitations, tremulousness and diaphoresis. Nonetheless, it may presents very differently and mimic a variety of conditions, making diagnosis difficult.

The autors(AA) report the case of a 26 year old female who presented in the emergency room with cough, shortness of breath and diaphoresis. She rapidly became in shock and was transfered to the Intensive Care Unit (ICU), where multiorgan failure develloped. A toraco-abdominal CT scan revealed a large mass in the right suprarenal area and the diagnostic work-up led to the diagnosis of pheochromocytoma.

The patient suffered a severe form of cardiomyopathy which subsided completely, on clinical and echocardiographic grounds, some months after adrenalectomy.

DNA analysis revealed von Hippel – Lindau disease.

The AA make some considerations regarding the pathophysiology of the pheochromocytoma multisystem crisis and the need for the genetic study of this entity.

KEYWORDS

Pheochromocytoma; Multiorgan failure; Von Hippel – Lindau disease.

INTRODUÇÃO

O feocromocitoma é um tumor raro com origem no tecido medular cromafim das supra-renais e responsável por cerca de 0,4% dos casos de hipertensão arterial. O quadro clínico habitual inclui hipertensão, cefaleias, palpitações e diaforese e é devido à secreção excessiva de catecolaminas, mantida ou em paroxismos.^{1,2} Têm sido referidas na literatura várias formas não clássicas de apresentação de feocromocitoma que incluem abdómen agudo, “choque séptico”, síndrome de dificuldade respiratória do adulto, edema pulmonar, cardiomiopatia dilatada e falência multi-orgãos.³⁻¹¹ Estas manifestações involgares podem dificultar o diagnóstico e, em consequência, protelar a terapêutica correcta.

Descreve-se o caso de uma doente admitida na UCI em insuficiência respiratória e hipoxémia grave com rápida evolução para choque cardiogénico e falência multiorgânica.

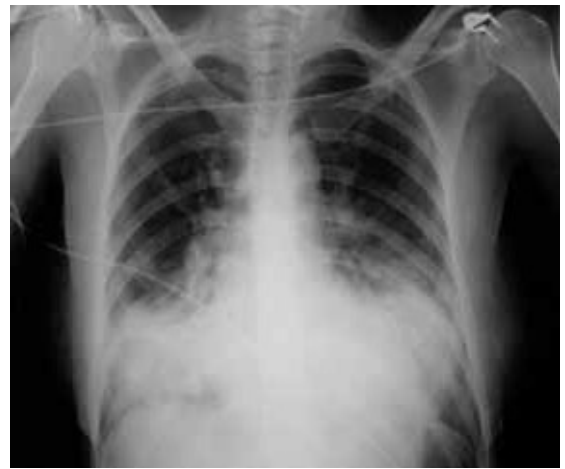CASO CLÍNICO

Uma jovem de 26 anos recorreu ao serviço de urgência do Hospital Curry Cabral por tosse, dispneia, cansaço e diaforese com cinco dias de evolução. Ao exame objectivo estava consciente, pálida e com extremidades frias. TA – 170/100 mmHg, FC – 146 ppm, FR – 50 ciclos/min. e temperatura timpânica – 37,5° C. Ausc. cardíaca – sopro sistólico II/VI no precórdio e região axilar esquerda. Ausc. pulmonar – ferveores crepitantes basais.

Exames complementares: gasimetria arterial – pH – 7,43, pO₂ – 47,8 mmHg; pCO₂ – 33,3 mmHg, HCO₃ – 21 mEq/L; leucograma – 9,9 x 10⁹ /L (91% neutrófilos); Hb – 12,8 g/dl, Plaquetas – 297 x 10⁹ /L; PCR – 47,1 mg/dl. Função renal e hepática sem alterações e ausência de marcadores de lesão miocárdica. ECG – taquicardia sinusal. RX Tórax – sombra cardíaca de dimensões normais; infiltra-

dos nodulares coalescentes nas bases pulmonares (fig.1).

FIGURA 1: Rx torax: imagens nodulares coalescentes nas bases.



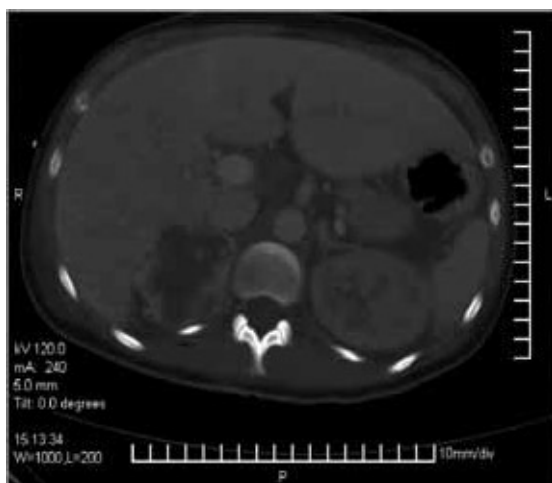
A situação respiratória da doente agravou-se e foi transferida para a UCI cerca de sete horas após a admissão, com o diagnóstico de “Pneumonia hipoxemiante bilateral”. O ecocardiograma revelou ventrículo esquerdo dilatado, hipocinético, disfunção ventricular bilateral severa (FEV 28%), auto-contraste nas cavidades esquerdas e regurgitação mitral moderada.

Apesar de antibioterapia com Ceftriaxone e Claritromicina e O₂ por sonda nasal (15L/min), houve agravamento da hipoxémia, pelo que foi entubada e ventilada 11 horas após a admissão na UCI. Por hipotensão arterial grave (MAP <40 mmHg) e oligúria refractárias à fluidoterapia iniciou perfusão de aminas vasopressoras com adrenalina 60 ug/min e adição sequencial de dobutamina (10ug/kg/min) e dopamina (5ug/kg/min) por persistência de disfunção ventricular e choque. Apesar destas medidas, a situação clínica da doente deteriorou-se rapidamente desenvolvendo-se falência multiorgânica (respiratória, cardíaca e renal). Nesta fase foi admitido o diagnóstico de choque séptico e iniciada Drotrecogina alpha (Xigris) 24 ug/kg/h, que foi suspensa decorridas 8 horas por discrasia hemorrágica e disfunção hepática graves. Por oligoanúria persistente iniciou hemodiálise 40 h

após a admissão. Assistiu-se a recuperação progressiva da tensão arterial e da função respiratória, o que permitiu interromper o suporte vasopressor e proceder a extubação 72 horas após a entrada na UCI.

A TAC toraco-abdominal (fig.2) efectua-

FIGURA 2: TAC abdominal: massa da SR direita com 60 mm e captação heterogénea de contraste.



da no 4º dia de internamento mostrou áreas de consolidação pulmonar bilaterais com broncograma aéreo nos lobos médios e inferiores, hepatomegália com áreas de hipocaptção do contraste sugestivas de isquémia e volumosa massa na região supra-renal direita com 60 mm de maior eixo. Questionada, a doente referiu então a ocorrência de episódios de cefaleias intensas, sudorese profusa e vômitos com recurso repetido à urgência. Contudo, desconhecia os valores de TA nesses episódios. Nesta fase considerámos feocromocitoma no diagnóstico diferencial do quadro de falência multi-orgãos e solicitámos os exames complementares para confirmação. Os doseamentos séricos de adrenalina e noradrenalina foram, respectivamente, 57 ng/L (normal <84) e 5649 ng/L (normal <420). Não foi possível fazer doseamentos urinários por, nesta altura, a doente estar ainda oligoanúrica. A RMN revelou massa supra-renal direita com baixa intensidade de sinal em T1 e elevada intensidade de sinal em T2. A cintigrafia com MIBG marcado com

iodo123 demonstrou fixação intensa do radiofármaco na região supra-renal direita (fig.3).

FIGURA 3: Gamagrafia com MIBG: fixação intensa na SR direita.

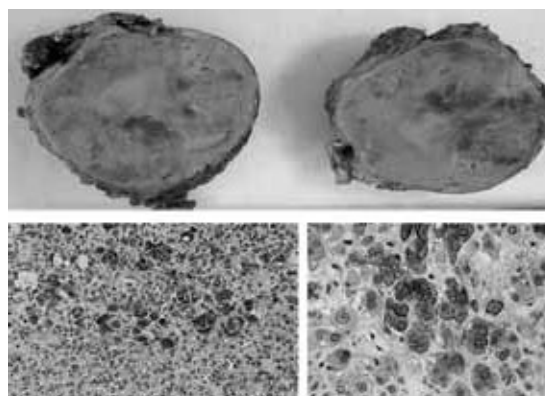


Os resultados laboratoriais e imagiológicos permitiram afirmar feocromocitoma e a doente iniciou bloqueio alfa adrenérgico com fenoxibenzamina em baixa dosagem (10mg / 2xdia).

Apesar da ocorrência de pneumonia nosocomial ao 15º dia de internamento, não foi necessário suporte ventilatório e observou-se evolução favorável após tratamento empírico com linezolide. Os testes bacteriológicos e micológicos foram repetidamente negativos e a serologia viral revelou títulos elevados de IgG para Coxsackie B.

A doente necessitou hemodiálise durante 27 dias, administração de eritropoietina durante três semanas e ainda transfusão de hemoderivados. Manteve insuficiência cardíaca classe III NYHA e no ecocardiograma de controlo persistia VE dilatado, regurgitação mitral e disfunção sistólica global severa com FEV <40%, pelo que continuou

FIGURA 4: Peça operatória de suprarrenalectomia com 6,5x5x4 cm. Lâminas de histologia de feocromocitoma com positividade para cromogranina, sinaptofisina e PAS 100.



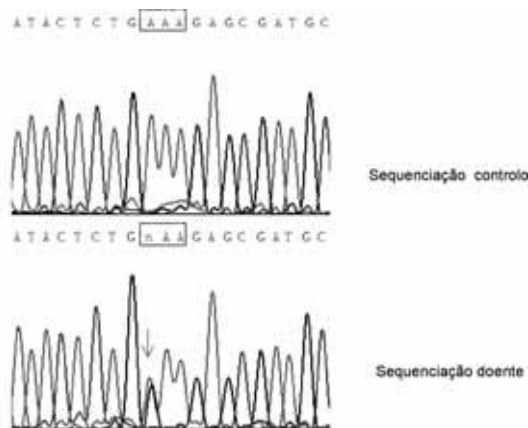
medicada com captopril.

Após duas semanas de tratamento com fenoxibenzamina, a doente estava hemodinamicamente estável e foi submetida a adrenalectomia direita por via subcostal, sem complicações. A massa media 6,5 x 5 x 4 cm e o exame histológico confirmou feocromocitoma, o estudo imunohistoquímico foi positivo para cromogranina, sinaptofisina e PAS 110 e AE1/AE3 negativo (fig. 4). A evolução pós operatória foi favorável e a doente teve alta ao 60º dia, mantendo vigilância em consultas de Cardiologia e Endocrinologia.

Decorridos oito meses estava assintomática, normotensa, sem qualquer medicação. O ecocardiograma documentou cavidades cardíacas de dimensões normais, recuperação completa da função sistólica global e aparelho valvular sem alterações.

Apesar de ausência de história familiar, efectuou-se estudo genético de feocromocitoma, dada a ocorrência em idade jovem. A análise do DNA nos leucócitos do sangue periférico identificou uma mutação de tipo *missense* no exão 3, codão 159, Lys159Glu (fig.5).

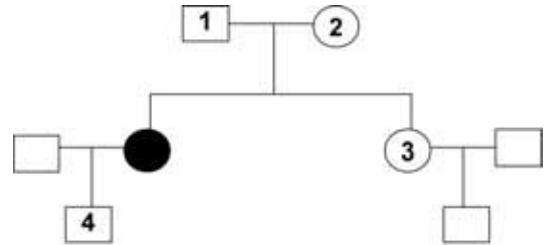
FIGURA 5: Mutação patogénica no gene VHL no exão 3 do tipo *missense*.



Este achado permitiu diagnosticar doença de von Hippel Lindau, em que o feocromocitoma foi a manifestação inicial. O rastreio de outras neoplasias identificou por RMN pequeno hemangioma da protuberância, a merecer apenas vigilância. Dado o

carácter autosómico dominante da doença foi efectuado rastreio aos pais, irmã e filho da doente, que foi negativo em todos (fig.6).

FIGURA 6: VHL rastreio familiar. Os indivíduos 1, 2, 3, e 4 não apresentam a mutação.



DISCUSSÃO

O feocromocitoma é um tumor raro produtor de catecolaminas, com origem no tecido medular das supra-renais. Em cerca de 15% dos casos ocorre no tecido cromafim extra-adrenal (sistema nervoso autónomo) e recebe a designação de paraganglioma. A maioria dos feocromocitomas (90%) é esporádica e unilateral mas podem ser hereditários e integrados em síndromas familiares (MEN tipo2, doença de von Hippel Lindau, neurofibromatose tipo1).^{1,2,14-17}

Os sintomas e sinais decorrem das acções hemodinâmicas e metabólicas das catecolaminas secretadas, de forma permanente ou em paroxismos e geralmente apresentam a tríade de cefaleias, palpitações e diaforese que acompanha a hipertensão arterial. Contudo, a forma de apresentação pode ser muito diversificada.¹⁻¹³

O caso que descrevemos ilustra a dificuldade em estabelecer o diagnóstico correcto *ab initio* de um quadro clínico grave com uma evolução devastadora e rápida para falência multiorgânica, com prognóstico extremamente grave (Apache II 28,SAPS 2 64,SOFA 12) e mortalidade previsível de 64-75%.

A patogenia do edema pulmonar em doentes com feocromocitoma não está bem definida, mas dois factores principais podem contribuir: um componente cardio-

génico por acção do excesso de catecolaminas no miocárdio e um efeito pulmonar directo. Este último parece resultar de aumento da permeabilidade capilar pulmonar.^{2,8,11} No caso descrito é possível que ambos os mecanismos tenham coexistido. À entrada, quando a doente estava hipertensa, terá predominado o edema pulmonar não cardiogénico e mais tarde, quando se instalou falência cardíaca o componente cardiogénico foi aditivo.

A cardiomiopatia induzida pelas catecolaminas é uma complicação rara do feocromocitoma. Apresenta-se com ventrículos dilatados, hipocinéticos, geralmente com hipertrofia do miocárdio. A fisiopatologia da disfunção miocárdica e da insuficiência cardíaca tem sido atribuída a vários mecanismos: sobrecarga cardíaca por HTA, lesão tóxica directa das catecolaminas no músculo cardíaco e isquémia por espasmo coronário.^{3,4,10,11} A hipertensão arterial pode desaparecer quando se instala a falência cardíaca, tal como aconteceu nesta doente. A evolução da função ventricular é variável: pode reverter e normalizar em dias, semanas ou meses, mas em alguns casos persiste dilatação cardíaca e redução da fracção de ejeção, nomeadamente quando ocorre necrose focal.^{3,4,10,11,13}

A persistência de insuficiência cardíaca não deve protelar demasiado a adrenalectomia, dado que é o único tratamento eficaz e curativo. Nesta paciente a recuperação da função renal à 4ª semana permitiu optimizar o tratamento da insuficiência cardíaca com IECA (captopril) e iniciar bloqueio alfa e beta como preparação para a cirurgia, que ocorreu à 7ª semana de admissão.

A vasoconstrição intra-renal induzida pelas catecolaminas e o choque cardiogénico explicam a insuficiência renal aguda e a rabdomiólise intensa, como aconteceu neste caso.⁶

Apesar de se manterem os elevados níveis de catecolaminas, o fenómeno de *down regulation* dos receptores explica a ausência de novas crises adrenérgicas e a

evolução favorável, mesmo antes de se ter iniciado o bloqueio alfa.

A elevação dos títulos de IgG para Coxsackie B é difícil de interpretar. Pode ser uma intercorrência sem relação com a miocardite ou ter contribuído para a lesão do miocárdio.⁷

As manifestações proteiformes do feocromocitoma, que frequentemente mimetiza outras patologias, evidenciam a necessidade de evocar esta entidade e a urgência de um diagnóstico atempado de forma a evitar um resultado fatal.^{12,5,6}

Cerca de 20% dos feocromocitomas são parte integrante de síndromas familiares, pelo que a sua ocorrência em idades jovens justifica o estudo genético^{14,15,16}. Neste caso, ao revelar doença de von Hippel Lindau, permitiu identificar pequeno hemangioma da protuberância e determinar a indispensável vigilância *ad vitae* de outras neoplasias componentes da doença.

AGRADECIMENTOS

Os Autores agradecem a colaboração do Dr. Hugo Prazeres do Laboratório de Patologia Molecular do Instituto Português de Oncologia - Coimbra, no estudo genético do caso *index* e familiares.

REFERÊNCIAS BIBLIOGRÁFICAS

- Pacak K, Keiser H, Eisenhofer G 2006 Pheochromocytoma. Elsevier Saunders, Endocrinology 5th edition, 2501-2534.
- Bravo E, Tagle R 2003 Pheochromocytoma: State-of-the-Art and future prospects. *Endocr Rev*, 24(4):539-553.
- Suga K, Tsukamoto K, Nishigauchi K, Kume N, Matsunaga N, Hayano T, Iwami T 1995 Iodine-123-MIBG imaging in pheochromocytoma with cardiomyopathy and pulmonary edema. *J Nucl Med*, 37:1361-1364.
- Alvarez J, Mancha I, Vivancos R, Vazquez F, Oliveira G, Mora M, Soriguer F, Malpartida F 1997 Feocromocitoma e insuficiência cardíaca. *RevEspCardiol*, 51(1):81-83.
- Kyzer J, Koniaris L, Edelman J, Sutton M 2000 Pheochromocytoma crisis, cardiomyopathy and hemodynamic collapse. *Chest*, 118:1221-1223.
- Kolhe N, Stoves J, Richardson D, Davison A, Gilbey S 2001 Hypertension due to pheochromocytoma – na unusual cause of multiorgan failure. *Nephrol Dial Transplant*, 16:2100-2104.
- Magalhães L, Darze E, Ximenes A, Santana O, Bastos J, Guimarães A 2004 Acute myocarditis secondary to pheochromocytoma. *Arq Bras Cardiol*, 83 (4):346-348.
- Takehita T, Shima H, Oishi S, Machida N, Uchiyama K 2005 Noncardiogenic Pulmonary edema as the first manifestation of Pheochromocytoma: a case report. *Radiation Med*, vol.23 no.2:133-138.
- Ford J, Rosenberg F, Chan Norman 1997 Pheochromocytoma manifesting with shock presents a clinical paradox: a case report. *Can Med Assoc*, 157:923-925.
- Darzé E, von Sohsten R 2004 Pheochromocytoma-induced segmental myocardial dysfunction mimicking an acute myocardial infarction in a patient with normal coronary arteries. *Arq Bras Cardiol*, vol 82 (2):178 -180.
- Kim J, Reutrakul S, Davis D, Kaplan E, Refetoff S 2004 Multiple endocrine neoplasia 2A syndrome presenting as peripartum cardiomyopathy due to catecholamine excess. *Eur J Endocrinol*, 151:771-777.
- Costa J, Brandão A, Correia A, Pereira M, Basto L, Rodrigues P 1999 Feocromocitoma extra-adrenal mimetizando enfarte agudo do miocárdio. *Rev Port Cardiol*, 18(11):1025 -1029.
- Salathe M, Weiss P, Ritz R 1992 Rapid reversal of heart failure in a patient with pheochromocytoma and catecholamine-induced cardiomyopathy who was treated with captopril. *Br Heart J*, 68:527-528.
- Hess F, Hoppener J, Lips C 2003 Pheochromocytoma in von Hippel –Lindau disease. *J Clin Endocrinol Metab* 88(3):969-974.
- Gimenez-Roqueplo A.-P.,Lehnert H, Mannelli M, Neumann H, Opocher G, Maher E, Plouin P-F 2006 Pheochromocytoma, new genes and screening strategies. *Clin Endocrinol* 65:699-705.
- Pacak K, Linehan M, Eisenhofer G, Walther McGoldstein D 2001 Recent advances in genetics, diagnosis, localization and treatment of pheochromocytoma. *Ann Intern Med* 134: 315-329.
- Schuin T, Yamasaki I, Tamura K, Okuda H, Furihata M, Ashida S 2006 Von Hippel-Lindau disease: molecular pathological basis, clinical criteria, genetic testing, clinical features of tumours and treatment. *Jpn J Clin Oncol* 36(6)337-343.
- Woodward E, Maher E 2006 Von Hippel-Lindau disease and endocrine tumour susceptibility. *Endocrine- Related Cancer* 13:415-425.